口腔粘膜疾患

「日常診療に役立つ口腔粘膜疾患の診断と治療」
第6回　尋常性天疱瘡、多形滲出性紅斑

大分大学医学部腫瘍病態制御講座（歯科口腔外科）准教授
同医学部附属病院　診療教授　河野　憲司

皮膚科的疾患の中には口腔粘膜の病変を随伴するものが少なくありません。本連載の第3回で概説した扁平苔癬もそのひとつですが、その他に天疱瘡、多形滲出性紅斑、ループスエリテマトーデスなどがあります。今回はこのうちから天疱瘡と多形滲出性紅斑について説明します。

1．尋常性天疱瘡

天疱瘡には尋常性天疱瘡、増殖性天疱瘡、紅斑性天疱瘡、落葉状天疱瘡の4型があります。このうち尋常性天疱瘡が最も多い型で、ほぼ全例で口腔粘膜症状を伴い、約2/3の症例で皮膚よりも先に口腔粘膜に症状が出ます。本疾患は自己免疫疾患で、上皮細胞膜表面物質に対する自己抗体（天疱瘡抗体）が上皮細胞を攻撃するために生じると考えられています。

口腔粘膜にはまず水疱が現れ、直ぐに破れてびらんになります。さらにいくつかのびらんが癒合して不整形となり、いわゆるびらん性口内炎の状態となります（**写真1、2**）。びらん周囲の粘膜を擦ると簡単に剥がれるのが特徴です（ニコルスキー現象）。口腔症状出現と同時、あるいは遅れて皮膚にも水疱が出現します（**写真3**）。

組織学的に口腔粘膜上皮の基底層の上部で上皮細胞間の結合が失われ、裂隙（水疱）ができている所見が観察されます（**写真4**）。

診断は①口腔粘膜の広範囲に及ぶびらん性口内炎で、4週間以上治癒しない、②ニコルスキー現象が見られる、③細胞診により腫大した上皮細胞を認める（ツァンク試験）、④生検で上述の特徴的組織所見があることと、免疫染色により自己血清（天疱瘡抗体が含まれている）で上皮細胞間が染色されること、⑤皮膚の水疱形成などに基づきます。

本疾患の治療には副腎皮質ホルモン剤の全身的投与が必要です。あわせて補液や栄養管理、二次感染予防のための抗菌剤内服、カンジダ症予防の抗真菌剤含嗽、口腔清掃を行います。

ステロイド療法がなかった時代には本疾患はしばしば致命的でした。

2．多形滲出性紅斑

口腔粘膜のびまん性の滲出性紅斑として始まり、その中に黄白色の線維素性偽膜で覆われたびらんを形成します（**写真5A**）。滲出性紅斑というのは境界不明瞭で表面平滑のふやけたような感じの潮紅で、紅板症で見られる深紅色で表面粗糙な紅斑とは少し感じが違います。びらんが小さいうちは再発性アフタ様に見えますが、やがてびらんが広がってびらん性口内炎の状態になります。口唇、頬粘膜、舌が好発部位で、対称性に生じます。口蓋と歯肉がおかされることは少ないようです。同時に、皮膚にも紅斑を生じます（**写真5B**）。

本疾患は、感染症、食物、薬剤など種々の原因因子に対するアレルギー反応と考えられております。**写真6**は抗菌剤（ミノマイシンの内服）により生じた症例です。

診断根拠となる特徴的臨床所見、検査所見はありませんが、口腔粘膜と皮膚の紅斑により困難ではありません。

治療は原因因子の除去（薬剤が疑われるときはそれを中止）と、副腎皮質ホルモン剤の全身投与です。さらに天疱瘡と同様に、必要に応じて栄養管理、二次感染予防、口腔清掃を行います。

本疾患の重症型はスティーブンス・ジョンソン症候群と呼ばれ、口腔以外に眼、外陰、皮膚などが同時に冒され、発熱などの全身症状が著明です。直ちに原因と考えられる薬剤の中止と強力な全身的ステロイド療法が必要です。

今回で口腔粘膜疾患シリーズは終了です。私どもの経験をもとにして記述してきましたが、本連載が少しでも先生方の日常診療のお役にたてれば幸いです。

【本シリーズについての問い合わせ先】
〒879-5593由布市挾間町医大ヶ丘1
大分大学医学部腫瘍病態制御講座（歯科口腔外科学）
河野憲司
Tel 097-586-6703、Fax 097-549-2838
kekawano@med.oita-u.ac.jp

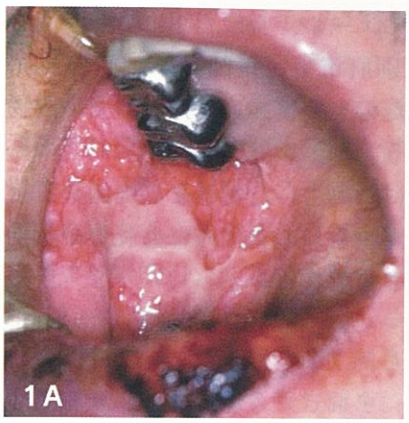

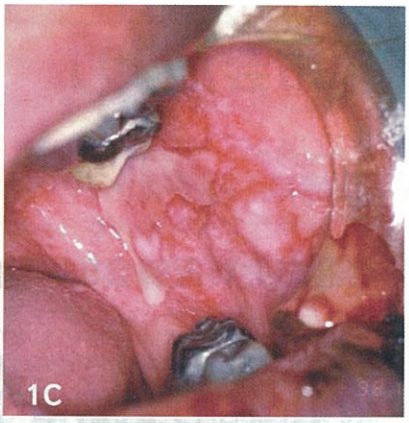

写真1A，1B，1C　尋常性天疱瘡の口腔病変　頬粘膜、口唇の広範囲にびらんを認める。

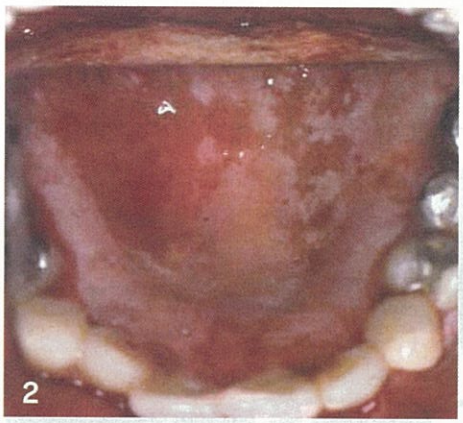

写真2　尋常性天疱瘡の硬口蓋びらん

写真3　天疱瘡の皮膚病変

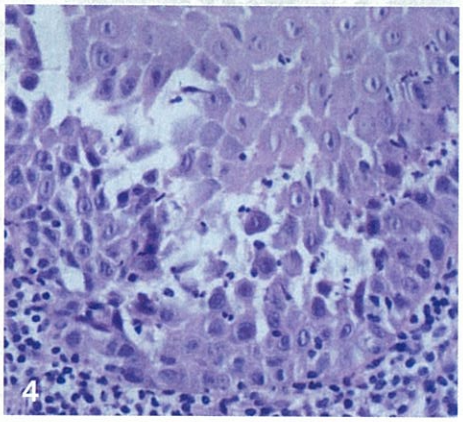

写真4　天疱瘡の組織所見

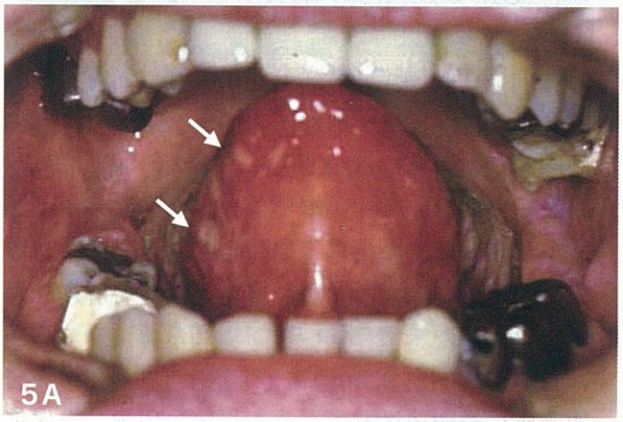

写真5A，5B　多形滲出性紅斑（原因不明）　舌の紅斑とびらん（矢印）、手背皮膚の紅斑（矢印）を認める。

写真6　ミノマイシン内服が原因で生じた多形滲出性紅斑
舌、口唇、歯肉に紅斑とびらん（矢印）を認める。ミノマイシン中止とプレドニゾロン投与（1日 40mg から漸次減量）で治癒した。